


Janvier 2025 - Volume 5

LE MAG'VETIA

Le bulletin d'information Alvetia à destination des Vétérinaires



SOMMAIRE

Le mot des Associés

Page 2

Retour sur un cas clinique :

Un cas de mésothéliome traité par
péricardectomie partielle et
chimiothérapie intracavitaire

Page 3

**L'espace vétérinaire de notre
site internet a été mis à jour**

Page 5

Rencontres Alvetia 2025

Page 5

**Le DMV Bérénice BICHELBERGER
vient renforcer notre
service cardiologie**

Page 6



LE MOT DES ASSOCIÉS



Chers Confrères, Chères Consœurs,

En ce début d'année, nous souhaitons, au nom de toute l'équipe Alvetia, vous adresser nos vœux les plus chaleureux. Que 2025 soit une année remplie de réussite, de bonheur et de sérénité, aussi bien sur le plan professionnel que personnel.

Nous espérons que cette nouvelle année sera riche en opportunités, en rencontres fructueuses et en projets passionnants. Puisse-t-elle également renforcer les liens de confiance et d'échange qui font la force de notre collaboration.

Nous tenons à vous remercier pour la confiance et le respect mutuel qui sont au cœur de notre quotidien. Ces valeurs partagées nous motivent chaque jour à aller plus loin et à proposer la meilleure prise en charge possible pour nos patients.

Au plaisir de poursuivre cette belle aventure professionnelle à vos côtés et de célébrer de nouvelles réussites ensemble en 2025.

Avec toute notre gratitude et notre estime,
L'Équipe Alvetia

DV DISS Nicolas
DV LEGRANDJACQUES Anne-Claire
DV GUYON Jérémy
DV THIREAU Pierre

Bonne lecture

L'Équipe Alvetia


RETOUR SUR UN CAS CLINIQUE

Un cas de mésothéliome traité par péricardectomie partielle et chimiothérapie intracavitaire

Clinique vétérinaire

Moka, une chienne de 10 ans, nous a été présentée dans un contexte d'épanchements péricardiques récidivants (Figure 1). Ces derniers provoquent régulièrement une faiblesse associée à une tamponnade cardiaque.

- ▶ Au vu de la récurrence de ces épanchements, une intervention chirurgicale (péricardectomie partielle) visant à obtenir un effet curatif temporaire ainsi qu'un diagnostic étiologique après analyse histo-pathologique (Figure 2) ont été proposées.
- ▶ Les résultats d'analyses sont revenus en faveur d'un mésothéliome, une tumeur maligne, assez agressive, qui ne représente que 0,2% des tumeurs canines et dont le pronostic est toujours sombre.
- ▶ Pour améliorer la survie de Moka, un protocole de chimiothérapie bien défini a été établi et a été mis en place un mois après la chirurgie : il consistait en l'injection d'un agent cytotoxique (cisplatine) par voie intracavitaire.
- ▶ Après la première séance de chimiothérapie, des suivis réguliers ont été nécessaires afin de s'assurer que d'autres séances n'étaient pas nécessaires. Cela passait notamment par la réalisation d'une échographie thoracique afin de s'assurer qu'il n'y avait pas apparition d'un nouvel épanchement.
- ▶ L'état de Moka s'est malheureusement dégradé rapidement par la suite et un peu moins de trois mois après sa première venue au sein de notre structure, une fin de vie a dû être décidée. Malgré cette dégradation rapide, l'espérance de vie sans péricardectomie aurait été nettement plus faible pour Moka.



- ▶ Les mésothéliomes sont des tumeurs très agressives et les taux de survie ne sont jamais élevés car le diagnostic est souvent tardif. Il n'existe à l'heure actuelle aucun protocoles thérapeutiques définis, la chimiothérapie a cependant montré de bons résultats pour augmenter les taux de survie lors d'une telle atteinte.

Cas clinique rédigé par le DMV **LEBOUTTE Laure-Anne**

Retrouvez le détail complet de ce cas clinique prochainement sur notre site internet

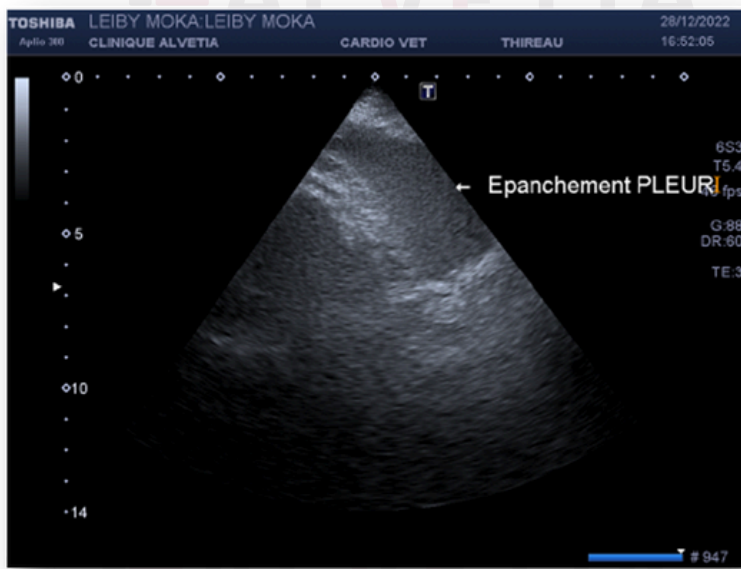


Figure 1 : Epanchement pleural observé chez Moka

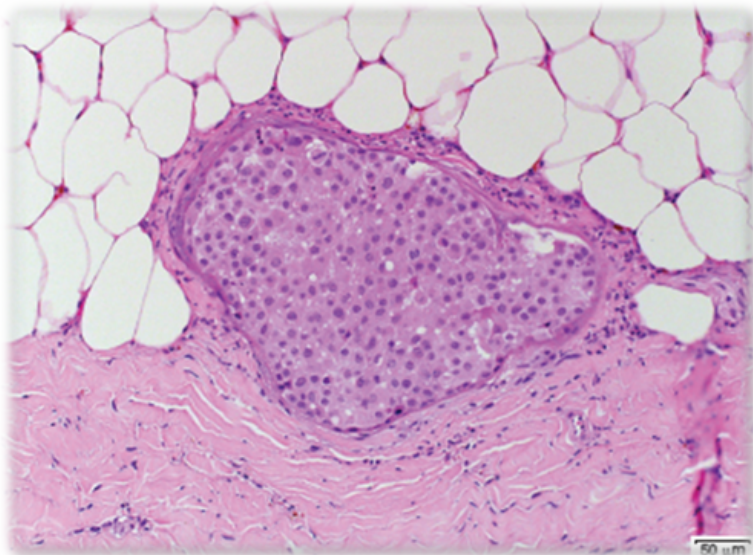


Figure 2 : Une photo de l'histopathologie du péricarde à un grossissement de 203 montrant l'invasion vasculaire du mésothéliome malin (coloration à l'hématoxyline et à l'éosine) (Morgan K. R. S., Dominic C. G., Beeler-Marfisi J., Craig K., Hoddinott K. L., O'Sullivan S., Singh A., 2019. Presumptive seeding metastasis of pericardial mesothelioma following repeated pericardiocentesis in a dog. CVJ, Vol 60, 972-975)

Pôle Chirurgie Alvetia

Responsables du service

DMV LEGRANDJACQUES Anne-Claire

CES d'Orthopédie
CES d'Ophthalmologie

DMV DISS Nicolas

CES d'Orthopédie
DU de Microchirurgie

Vétérinaires du service

DMV LEBOUTTE Laure-Anne

DMV BUSUITO Alexandre

DMV MOREAU Marion

DMV BOURGUIGNON Valentine

DMV CARASSOU Anne-Sophie

Pôle Oncologie Alvetia

Responsables du service

DMV GUYON Jérémy

CEAV de Médecine Interne

DMV THIREAU Pierre

CEAV de Médecine Interne

L'ACTU DE LA

CLINIQUE



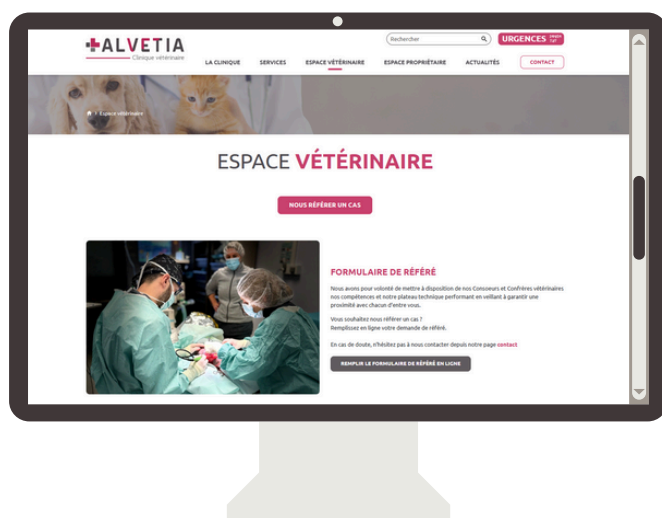L'espace vétérinaire du site internet a été mis à jour

L'espace vétérinaire qui vous est intégralement dédié sur notre site internet a été mis à jour début 2025.

Une page plus claire qui regroupe l'ensemble des informations dont vous avez besoin :

- Le formulaire de référé
- La présentation de nos services
- Les différents cas cliniques et notamment ceux présentés lors de la dernière soirée confraternelle sur le thème de la médecine interne
- Les numéros du Mag'Vetia déjà parus

Pour visiter l'espace vétérinaire Alvetia, rendez-vous sur <https://www.alvetia.fr/espace-veterinaire/>



Rencontres Alvetia 2025


Vétérinaire

Vous le savez, nous avons à coeur de vous retrouver lors des soirées confraternelles que nous organisons régulièrement.

Cette volonté est d'autant plus d'actualité pour 2025. Plusieurs soirées seront organisées, nous ne manquerons pas de vous faire parvenir les invitations en temps voulu.

ASV

Une soirée spécialement dédiée aux ASV sur le thème de la prise en charge des NAC est prévue le 25 février (l'invitation à cette soirée se trouve jointe à ce mail). N'hésitez pas communiquer l'invitation à vos ASV, nous serons ravis de les accueillir.



L'ACTU DE LA

CLINIQUE

Le DMV Bérénice BICHELBERGER vient renforcer notre service cardiologie

Le DMV Bérénice BICHELBERGER vient
renforcer notre service cardiologie

Depuis le 07 novembre, nous avons le plaisir
de compter parmi notre équipe le DMV
Bérénice BICHELBERGER.

Diplômée en Allemagne et titulaire,
successivement, d'un assistantat et d'un
internat spécialisé en cardiologie, Bérénice
renforce notre service de cardiologie.

Elle contribue à améliorer la prise en charge
et la réactivité dans le traitement des
cas référés en cardiologie.

Cette nouvelle expertise renforce notre
engagement envers la qualité des soins
prodigués à nos patients, une valeur centrale
dans notre quotidien.



DMV BICHELBERGER BÉRÉNICE

SERVICE CARDIOLOGIE ALVETIA

Les vétérinaires du service cardiologie :

DMV PUN GARCÍA Andrés

DMV BICHELBERGER Bérénice

DMV THIREAU Pierre

DMV GUYON Jérémy



www.alvetia.fr

