

LE MAG'VETIA

PRÉSENTATION

La Clinique Vétérinaire Alvetia lance sa newsletter quadrimestrielle à destination de ses confrères vétérinaires.



Flashez ou cliquez sur le QR Code pour vous inscrire aux prochains numéros



SOMMAIRE

Cliquez sur une partie pour y accéder

Le mot des Associés

 [Page 2](#)

Retour sur un cas clinique :

Utilisations de stents urétraux dans la gestion d'un carcinome urothélial

 [Page 3](#)

L'actu de la clinique

 [Page 5](#)

LE MOT DES ASSOCIÉS



Chers confrères, Chères Consoeurs,

C'est avec une grande fierté et enthousiasme que nous vous présentons le premier numéro de notre nouvelle newsletter !

DV **LEGRANDJACQUES** Anne-Claire
DV **GUYON** Jérémy
DV **THIREAU** Pierre
DV **DISS** Nicolas

Cette initiative reflète notre engagement continu à favoriser le partage de connaissances et à renforcer notre volonté de confraternité.

Dans chaque numéro, vous trouverez une sélection soigneusement choisie d'actualités sur notre structure mais également la présentation d'un cas clinique de sa prise en charge aux différents examens réalisés.

Notre volonté est de faire de cette newsletter un reflet de notre expertise et de notre dynamisme collectif. Aussi, n'hésitez pas à nous faire part de sujets qui vous intéressent particulièrement mais également nous soumettre vos éventuelles interrogations.

Enfin, nous aimerions profiter de cette occasion pour vous remercier chaleureusement de cette collaboration du quotidien. Nous continuerons à nous améliorer et à renforcer celle-ci, dans l'objectif toujours premier du bien-être du patient.

Bien confraternellement

Bonne lecture

L'Equipe Alvetia

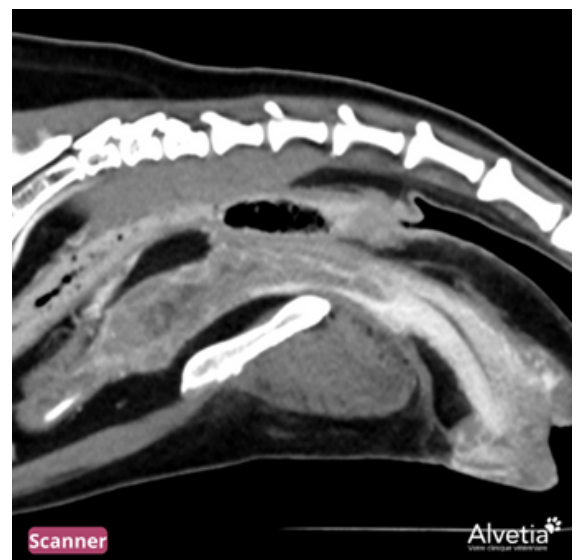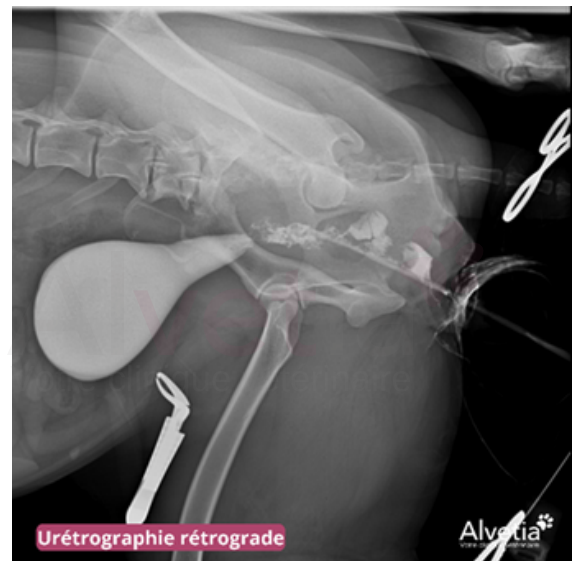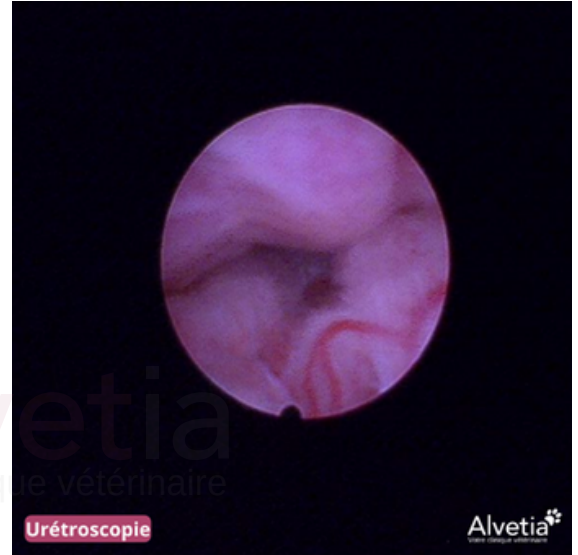RETOUR SUR UN CAS CLINIQUE

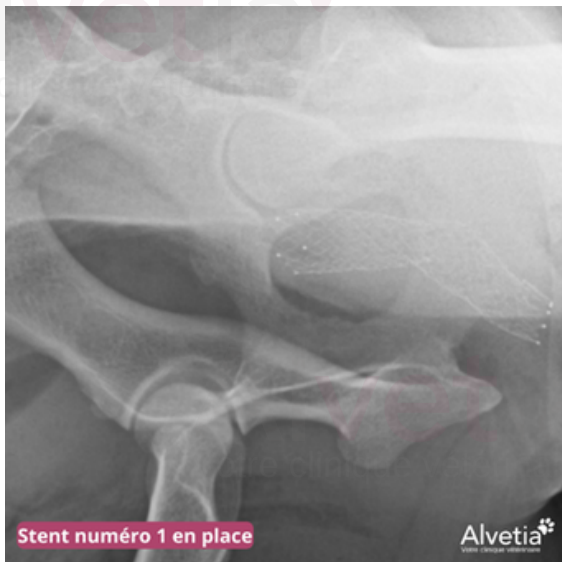Utilisations de stents urétraux dans la gestion d'un carcinome urothélial

Revenons sur un cas clinique avec Gaya, une chienne Berger Australien âgée de 8 ans. Un carcinome urothélial a été mis en évidence lors d'une échographie et d'une uréthro-cystoscopie suite à l'apparition d'une hématurie macroscopique.

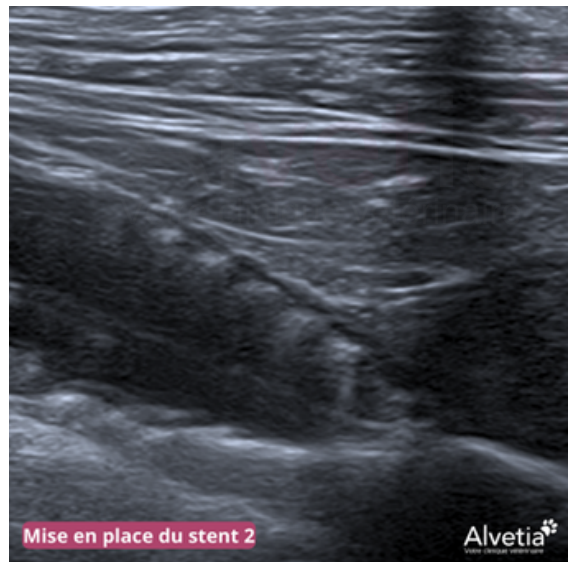La chimiothérapie et/ou radiothérapie n'étant pas souhaitées par les propriétaires, un traitement adjuvant à base de VERSIKOR ND et PREVICOX ND a été mis en place.

La chienne présentait de la dysurie intermittente lors du diagnostic. La mise en place de stents urétraux a été décidée avec les propriétaires, afin de limiter le risque d'obstruction urétrale complète. Un scanner et une uréthrographie rétrograde ont alors été réalisés, permettant d'objectiver l'étendue importante du processus néoplasique à la quasi-totalité de l'urètre.

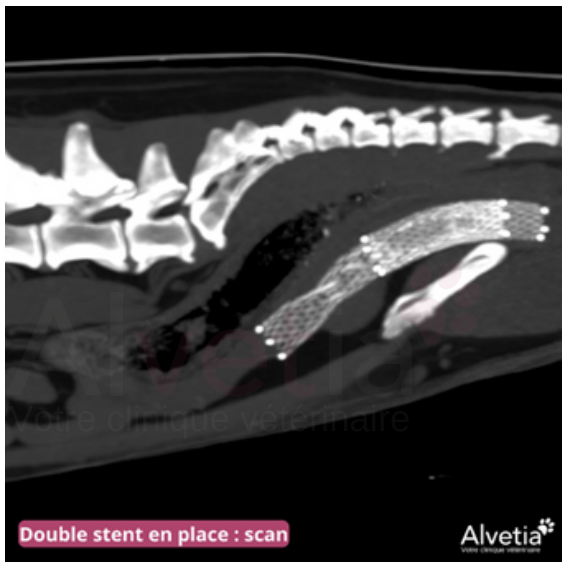



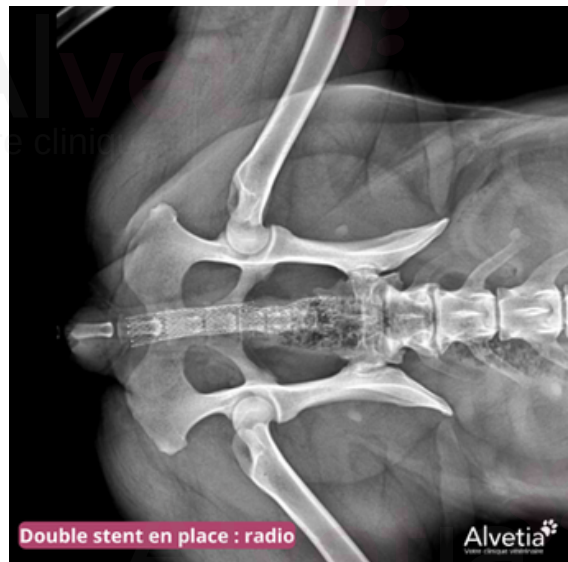Stent numéro 1 en place



Mise en place du stent 2



Double stent en place : scan



Double stent en place : radio

Comme aucun modèle ne permettait de couvrir cette longueur, notre Vétérinaire, Pierre THIREAU, a alors pris la décision de mettre en place deux stents se superposant :

- Le premier stent (caudal) est mis en place grâce à la réalisation d'une cystotomie, avec contrôle du placement par toucher vaginal.
- Le premier stent étant bien toléré, le deuxième est mis en place par sondage urétral avec contrôle échographique du positionnement.

La réalisation de cette intervention a permis d'améliorer fortement le confort de la chienne qui, bien qu'incontinente, n'était plus dysurique, ce qui lui a permis de vivre plus d'un an après diagnostic avec une qualité de vie parfaite aux yeux des propriétaires.

L'ACTU DE LA

CLINIQUE

Alvetia
Votre clinique vétérinaire

NOUVEAU CHEZ ALVETIA : ELECTROCHIMIOTHÉRAPIE

L'électrochimiothérapie combine l'utilisation d'impulsions électriques et de molécules anticancéreuses afin de cibler spécifiquement les cellules atteintes et minimiser le risque d'étendues sur les tissus sains environnants.

Son utilisation peut à la fois être adjuvante ou en tant qu'approche thérapeutique directe.

Le processus de l'électrochimiothérapie passe par une injection intraveineuse ou intra-tumorale de la molécule de chimiothérapie. Une sonde est alors appliquée localement délivrant des impulsions électriques qui vont ainsi permettre d'augmenter la pénétration intracellulaire des molécules cytotoxiques.

Une séance peut souvent suffire dans la prise en charge, mais ces dernières peuvent être répétées si nécessaire.

Image 1 - Séance d'électrochimiothérapie après une truffectomie

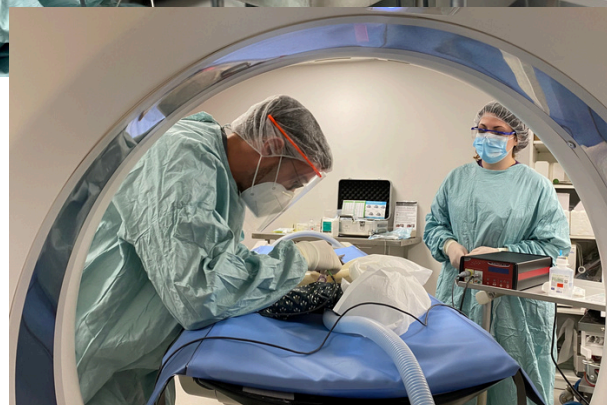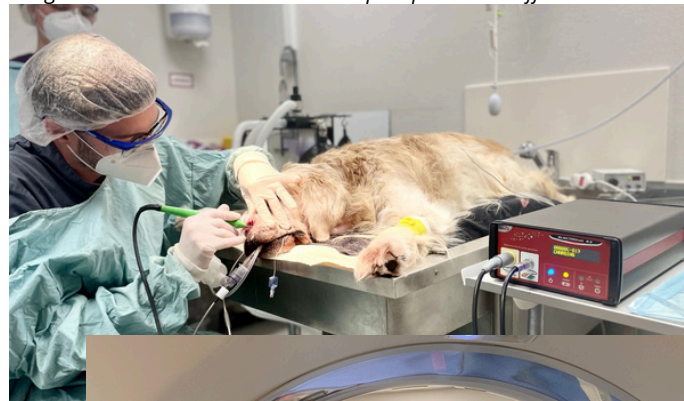


Image 2 - Séance d'électrochimiothérapie avec guidage au scanner

CLINICAT & ASSISTANAT 2023-2024

La nouvelle promotion de Clinicat et d'Assistanat a commencé.

Ainsi, pour l'année 2023-2024, ce sont :

- 3 Cliniciens
- 3 Assistants de chirurgie
- 2 Assistants d'imagerie

Cette promotion vient renforcer notre Equipe Soignante. Leur présentation aura prochainement lieu sur nos réseaux sociaux.



**Rendez-vous en Janvier 2024
pour le prochain numéro**

Flashez ou cliquez sur le QR Code
pour vous inscrire aux
prochains numéros





www.clinique-veterinaire-alvetia.fr

